



## One Use-Plus SBK

N°6 - Marzo / Abril 2009

**Moria**  
moria-surgical.com

Esta primavera las charlas sobre el microqueratomo automatizado One Use-Plus SBK de Moria el cual corta lamelas planas de 100 micras se han ido incrementado en las ponencias alrededor del mundo encontrándose en un mayor número en los programas oficiales.

- el 14° CONGRESO KMSG en Puerto Vallarta, México: 2 charlas
- el 10° CONGRESO MEACO en Manama, Reinado de Bahrain: 6 charlas
- el 9° CONGRESO COOC en Jinan, China: 6 charlas
- ASCRS en San Francisco, USA: 6 charlas

Tengamos un acercamiento a algunas.



## Puntos a resaltar de la plática del Dr. Lewis

### La integridad de la lamela del SBK vista a través de la imagenología

Durante la sesión en el ASCRS “Keratorefractive Flaps”, el Dr. James S. Lewis (Elkins Park, PA) reportó sobre el perfil de la lamela corneal de 100- $\mu$ m creada por el microqueratomo mecánico<sup>1</sup>.

Se hicieron más de 400 lamelas en pacientes consecutivos de LASIK utilizando el microqueratomo Moria One Use-Plus SBK. Se utilizó el OCT de segmento anterior (Visante®, Zeiss) para medir el grosor de la lamela en cuatro meridianos y para visualizar el ángulo (en donde la cuchilla empieza con la creación de la lamela) por tres observadores sin información de que equipo se había utilizado.




Fig. 1: Perfil de la lamela usando el microqueratomo One Use-Plus SBK.

Línea Azul: Membrana de Bowman

Línea Verde: Interfase de la lamela con SBK

Cortesía del Dr Lewis<sup>1</sup>

Se muestra que la interfase de la lamela esta cerca de la membrana de Bowman en cada uno de los cuatro meridianos. No importando cual es el perfil de la lamela el microqueratomo de Moria SBK hace énfasis en el respeto a la córnea y su integridad en cada caso.


**El Dr Lewis comentó: “Las lamelas creadas por acero finamente afilado son más fisiológicas que esas generadas por series de pequeñas explosiones de plasma”.**

- Las lamelas fisiológicas creadas por el One Use-Plus SBK son delgadas, secas, resistentes y naturales.
- La acción de fotodisrupción de un láser de femtosegundo produce lamelas que se presentan edematosas, blancas, y no natural.

## Un perfil de orilla de lamela ideal

En la misma ponencia, el Dr Lewis explicó los beneficios del One Use-Plus SBK con respecto a la lamela y la integridad corneal y el perfil de la orilla de la lamela<sup>1</sup>.

Ver fotografías de lamelas creadas por el microqueratomo One Use-Plus SBK:



*Fig. 2: Enfocarse en la orilla de la lamela hecha con el microqueratomo One Use-Plus SBK.  
Cortesía del Dr. Lewis<sup>1</sup>*

Note como se comporta la lamela una vez que ha regresado a la posición y el impacto de su aplanamiento en las orillas corneales dependiendo si es una lamela creada por el Moria SBK ó una lamela creada por un corte lateral invertido (IntraLase, Abbott Medical Optics)

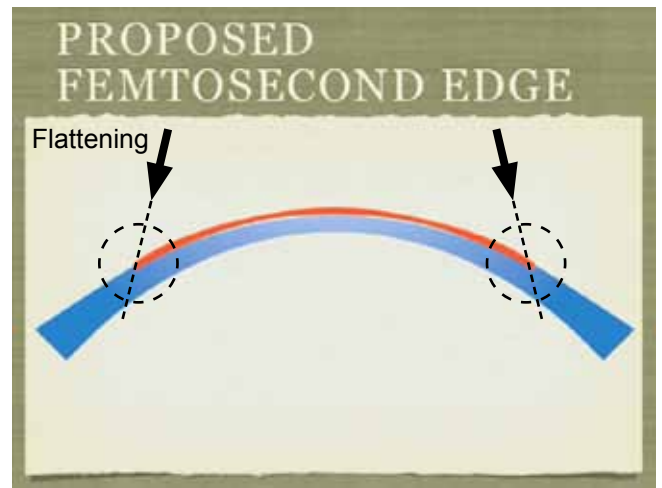

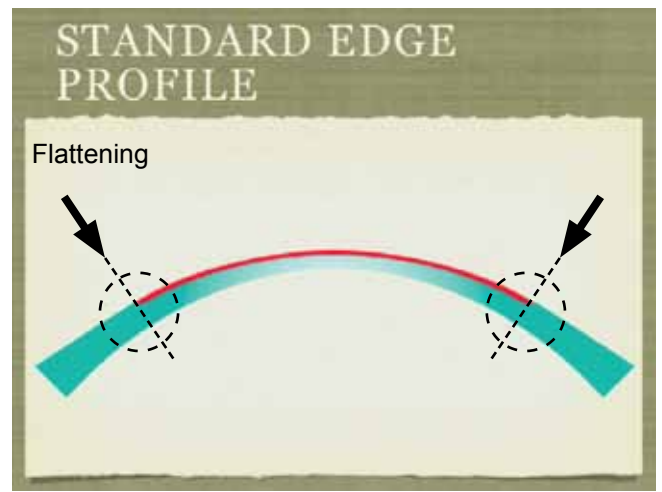
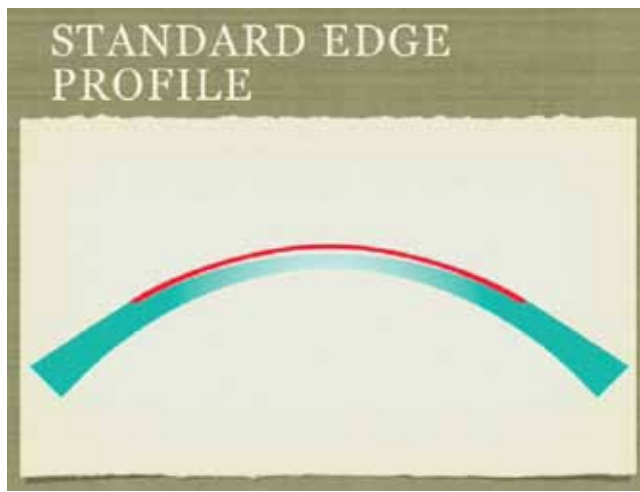


Fig. 3: Comportamiento de la lamela dependiendo del ángulo de las orillas.  
Cortesía del Dr. Lewis<sup>1</sup>

Diferente a las lamelas creadas por un corte lateral invertido, las orillas de las lamelas del One Use-Plus SBK:

- contrarresta el deslizamiento de la lamela, dando como resultado una mayor estabilidad
- contrarresta crecimiento epitelial entre capas, disminuyendo así el riesgo de una complicación postoperatoria
- y el corte más suave hecho con la cuchilla no causa trauma en el tejido y aumenta la adhesión.

## Puntos a destacar de estudios contralaterales del SBK

### Desempeño equivalente a los láseres de femtosegundo...

El Dr Gustavo E. Tamayo (Bogota, Colombia) y el Dr Richard A. Norden (Ridgewood, NJ) presentaron resultados de sus estudios prospectivos contralaterales<sup>2-6</sup>. Cada estudio comparaba:

- Un grupo de pacientes tratados con el microqueratomo One Use-Plus SBK de Moria
- Un grupo de pacientes tratados con el IntraLase 60kHz (Abbott Medical Optics) láser de femtosegundo.

En ambos estudios, la creación de la lamela con éste nuevo microqueratomo mecánico fue similar a la lamela hecha con el láser de femtosegundo para queratomileusis de Sub-Bowman, dijo el Dr. Tamayo en el congreso de ASCRS 2009.

Sus resultados en función de la exactitud en la lamela se comparan también con otros estudios presentados en el programa oficial del congreso ASCRS<sup>7-10</sup>.

Cirujano	Queratome	Número de ojos	Tecnología de medición para la lamela	Grosor propuesto de la lamela (microns)	Grosor promedio de la lamela (microns)	Desviación Estandar (microns)	Rango (microns)
Gustavo Tamayo, MD <sup>2-5</sup>	Moria SBK	40	OCT	100	101	< 10	85 - 108
	IntraLase 60kHz	40	OCT	100	104	< 10	82 - 110
Richard Norden, MD <sup>6</sup>	Moria SBK	52	OCT	100	98.19	12	73 - 128
	IntraLase 60kHz	79	OCT	100	105.29	15.4	66 - 138
Paul Mann, MD <sup>7</sup>	IntraLase 60kHz	56	Ultrasonido	100	108.8	9.6	-
	Ziemer Da Vinci	355	Ultrasonido	110	103.9	8.2	-
Mohamed Guenema, MD <sup>8</sup>	IntraLase 150kHz	24	OCT	100	117	11.2	-
Edward Manche, MD <sup>9</sup>	IntraLase 60kHz	32	OCT	100	93	14.3	64 - 125
Charles Moore, MD <sup>10</sup>	Ziemer Da Vinci	244	-	90 (9 mm)	88.5	10	70 - 110
		244	-	90 (9.5 mm)	84.9	13.4	55 - 100

Tabla 1: ASCRS 2009 resultados de las lamelas obtenidas con diferentes queratomos<sup>2-10</sup>.

Ambos estudios tanto el del Dr Tamayo como el del Dr Norden demuestran que el One Use-Plus SBK produce lamelas comparables a las de la tecnología del láser femtosegundo, casi planas, con una cama muy suave y un fino espesor altamente reproducibles de aproximadamente 100 micras.

Los investigadores utilizando otros femtoláseres obtuvieron resultados comparables.

### ... sin complicaciones específicas de los láseres de femtosegundo

A continuación se encuentran reportadas complicaciones en los estudios referidos previamente<sup>6,7</sup>:

Cirujano	Richard A. Norden, MD <sup>6</sup>		Paul Mann, MD <sup>7</sup>	
Querátomo	Moria SBK	IntraLase	IntraLase	Da Vinci
Número de ojos	52	79	56	355
Colgajo libre	-	-	0%	2%
lamela que resbala	-	-	3%	4%
Rasgaduras en la lamela	-	3%	-	-
Micro estrías	-	2.5%	13%	7%
Crecimiento epithelial entre capas	-	-	1%	7%
Hemorragia	-	7.6%	-	-
Ruptura en cámara anterior por gas	-	2.5%	-	-
Estrato de Burbujas Opaco (OBL)	-	17.7%	2%	0%
Sensibilidad transitoria a la luz (TLS)	-	10.1%	3%	0%

Tabla 2: ASCRS 2009 complicaciones con lamelas obtenidas con diferentes queratomos<sup>6,7</sup>.

Tanto el Dr. Tamayo como el Dr. Norden utilizando el microqueratomo One Use-Plus SBK no reportaron complicaciones – en marcado contraste a la experiencia reportada por los investigadores del femtosegundo.

## Recuperación visual más rápida que con láseres de femtosegundo

El Dr Norden también evaluó todos los ojos con respecto a la Agudeza Visual No Corregida a los 10 min en el postoperatorio y la diferencia fue “visible” tan sólo 10 min después de la cirugía.

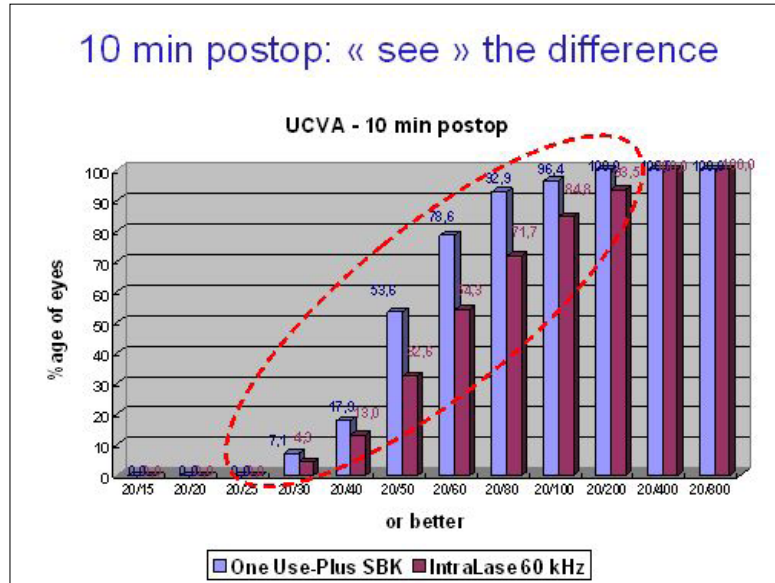


Fig. 4: Recuperación visual más rápida con el microqueratomo One Use-Plus SBK. Cortesía del Dr. Norden<sup>6</sup>

La fotodisrupción del femtosegundo genera trauma tisular que lleva a edema transitorio e inflamación que puede persistir hasta 3 días después de la cirugía. El Dr Lewis, Dr Tamayo y Dr Norden notaron, sin embargo, que el microqueratomo One Use-Plus SBK crea una superficie estromal muy suave, sin irregularidades ni puentes.

Un corte perfecto para una superficie perfecta y un impresionante “Efecto Wow”.

## Conclusión

La conclusión del Dr. Tamayo al final de su ponencia muy sucintamente resume las ventajas del microqueratomo One Use-Plus SBK:



« ...[Sub-Bowman’s queratomileusis] LASIK de lamela-delgada es de interés particular debido a que las propiedades biomecánicas de la córnea deben de ser preservadas. Con esto hay menor riesgo de ectasia por supuesto. Éste microqueratomo [One Use-Plus SBK] produce lamelas comparables a las de la tecnología del láser de femtosegundo, casi planas, una cama suave y una fineza de corte altamente reproducible — alrededor de 100  $\mu$ m. Puede ser reproducido y comparado con una lamela del IntraLase. Es fácil de usar. **El Moria [One Use-Plus SBK] es una excelente respuesta a la tecnología de los láseres de femtosegundo a un precio mucho menor.** »

Creemos fuertemente que después de que haya realizado cirugía con el microqueratomo Moria One Use-Plus SBK, usted tendrá los mismos resultados. Por favor contáctenos directamente en Moria para obtener mayor información o para acordar una demostración del Moria One Use-Plus SBK.

Watch it now on the Laser Vision Correction at

[www.eyetube.net](http://www.eyetube.net)

«Making SBK flaps with a disposable mechanical microkeratome»

By James S. Lewis (Elkins Park, PA)



<http://www.eyetube.net/videos/default.asp?soruni>

1. Lewis JS. Profile of mechanically created sub-100  $\mu\text{m}$  corneal flaps. ASCRS meeting, Apr 6, 2009; San Francisco, CA, USA.
2. Tamayo GE. SBK LASIK with a manual microkeratome: the new MORIA One Use-Plus. 10<sup>th</sup> MEACO meeting, March 28, 2009; Manama, Kingdom of Bahrain.
3. Tamayo GE. SBK LASIK with a manual microkeratome: the new MORIA One Use-Plus. ASCRS meeting, Apr 6, 2009; San Francisco, CA, USA.
4. Tamayo GE. New microkeratome comparable to femtosecond laser for creating thin SBK flaps. Posted on OSN Supersite April 8, 2009. Available at: <http://www.osnsupersite.com/view.aspx?rid=38812>. Accessed on June 25, 2009.
5. Tamayo GE. Single-use mechanical microkeratome offers reliable, safe, effective alternative for SBK. Ophthalmology Times, June 15, 2009;34(12):20-21. Available at: <http://ophthalmologytimes.modernmedicine.com/ophthalmologytimes/Modern+Medicine+Now/Single-use-mechanical-microkeratome-offers-reliabl/ArticleStandard/Article/detail/602845>. Accessed on June 25, 2009.
6. Norden RA. Comparison of One Use-Plus SBK versus femtosecond laser in Sub-Bowman Keratomileusis. ASCRS meeting, Apr 6, 2009; San Francisco, CA, USA.
7. Mann II PM. Comparison of postoperative visual acuity and achieved flap thickness measurements with Ziemer and IntraLase FS femtosecond lasers. ASCRS meeting, Apr 6, 2009; San Francisco, CA, USA.
8. Guenema MA. Fifth-generation femtosecond laser flap thickness. Poster presented during ASCRS meeting, Apr 3-8, 2009; San Francisco, CA, USA.
9. Manche EE. Measurement of 60 kHz femtosecond LASIK flaps with anterior segment OCT and ultrasonic subtraction pachymetry. Poster presented during ASCRS meeting, Apr 3-8, 2009; San Francisco, CA, USA.
10. Moore CR. 90  $\mu\text{m}$  SBK with the Ziemer LDV femtosecond laser. ASCRS meeting, Apr 6, 2009; San Francisco, CA, USA.

Moria  
moria-surgical.com

[moria@moria-int.com](mailto:moria@moria-int.com)  
phone: +33 1 46 74 46 74  
fax: +33 1 46 74 46 33